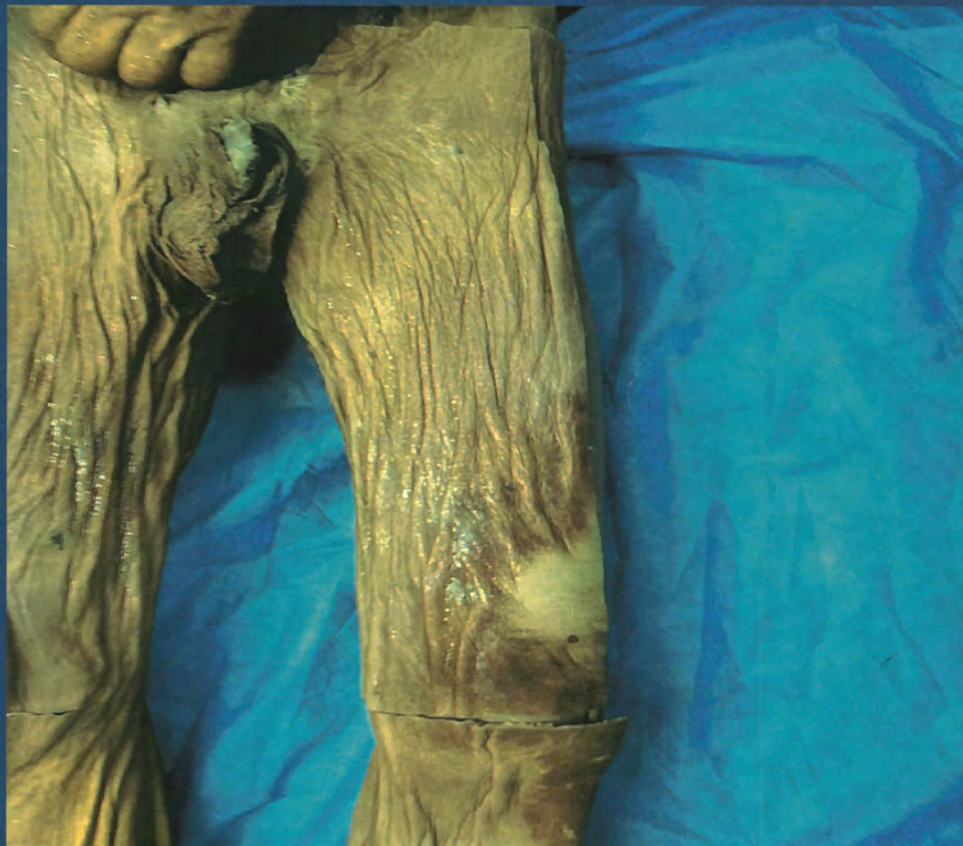

DISECCIÓN DE MIEMBRO INFERIOR IZQUIERDO



Raul Campo Martínez

Interno de Anatomía Humana



UNIVERSIDAD DE CIENCIAS
APLICADAS Y AMBIENTALES

U.D.C.A

RES. MEN N.º 7392 DEL 20/05/1983. CÓDIGO SMIES 1835
VIGILADA MINEDUCACIÓN

DISECCIÓN DE MIEMBRO INFERIOR IZQUIERDO

Raul Fernando Campo Martinez

Interno de Anatomía Humana

Universidad de ciencias aplicadas y ambientales

AGRADECIMIENTOS

Agradezco a Dios por darme la oportunidad y por abrirme caminos al realizar este trabajo, por acompañarme cada día de mi carrera hasta el momento, a mis padres por su apoyo incondicional en cada momento crucial de mi vida.

Agradezco de manera especial al doctor Yobany Quijano Blanco por su tiempo y dedicación por aceptarme como interno del departamento de anatomía humana y guiarme en cada paso a realizar en este trabajo; a los auxiliares del anfiteatro de anatomía quienes contribuyeron con materiales para la realización de esta disección.

CONTENIDO

Disección de miembro inferior izquierdo

Extremidad miembro inferior (membrum inferius)	11
Músculos del muslo	12
Triángulo femoral	14
Arteriografía femoral	17
Venografía de miembro inferior	20
Región posterior del muslo	22
Region posterior del muslo	24
Resonancia magnética de muslo	25
Rodilla vista lateral y medial	26
Fosa poplitea	28
Arteriografía poplitea	29
Músculos de la pierna	30
Pie	32
Bibliografía	35

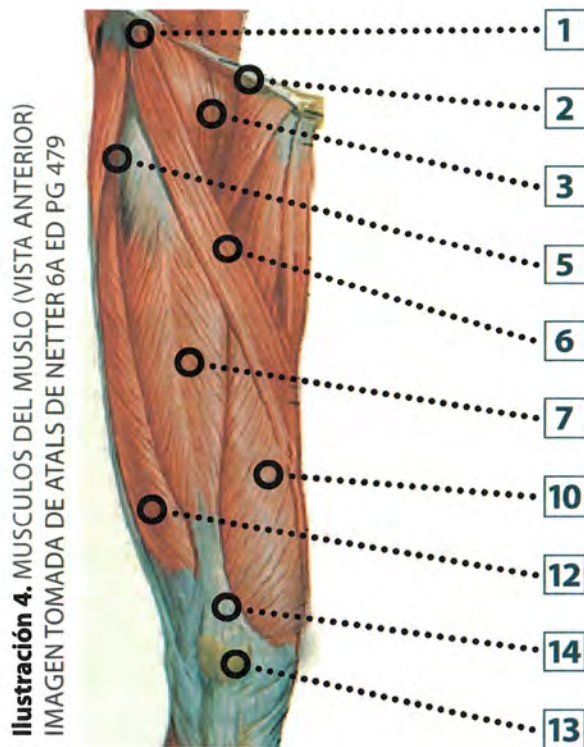
CONTENIDO IMÁGENES

Ilustración 1	Miembro inferior izquierdo (vista anterior).....	11
Ilustración 2	Músculos del muslo (vista anterior superficial)	12
Ilustración 3	Músculos del muslo (vista anterior superficial)	12
Ilustración 4	Músculos del muslo (vista anterior)imagen tomada de atlas de netter 6a ed pg 479	13
Ilustración 5	Arterias y nervios del muslo (vista anterior))	14
Ilustración 6	Arterias y nervios del muslo (vista anterior)	14
Ilustración 7	Arterias y venas del muslo (vista anterior) imagen tomada de atlas de netter 6a ed pg 487	15
Ilustración 8	Recorrido de arteria vena y nervio en muslo (vista anterior).....	16
Ilustración 9	Arteriografía femoral (img tomada del Atlas de Anatomía de Weir 4ed por tecnica de imagenes) img pg 216	17
Ilustración 10	Venas del miembro inferior (tercio proximal del muslo cara anterior)).....	18
Ilustración 11	Venas del miembro inferior (cara anteromedial)	18
Ilustración 12	Venas de miembro inferior (cara anterior del muslo).	19
Ilustración 13	Venografía de miembro inferior (img tomada de atlas de anatomía de Weir 4ed pg 218)	20
Ilustración 14	Región glútea capa superficial.....	21
Ilustración 15	Region glutea fascia superficial.....	21
Ilustración 16	Músculos superficiales región glutea.....	21
Ilustración 17	Región glutea profunda	21
Ilustración 18	Músculos del muslo vista posterior.....	22
Ilustración 19	Muslo vista posterior superficial	22
Ilustración 20	Músculos del muslo vista posterior (imagen tomada del Atlas de Netter 6ed pg 482).....	23

EXTREMIDAD MIEMBRO INFERIOR (MEMBRUM INFERIUS)

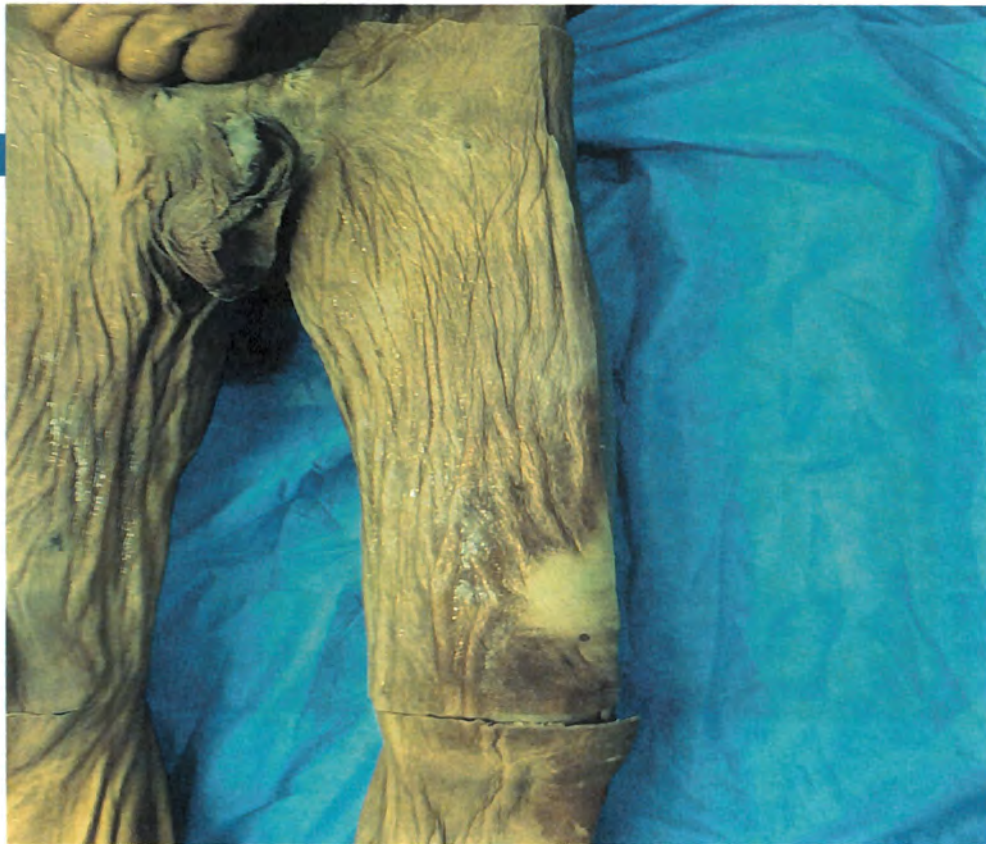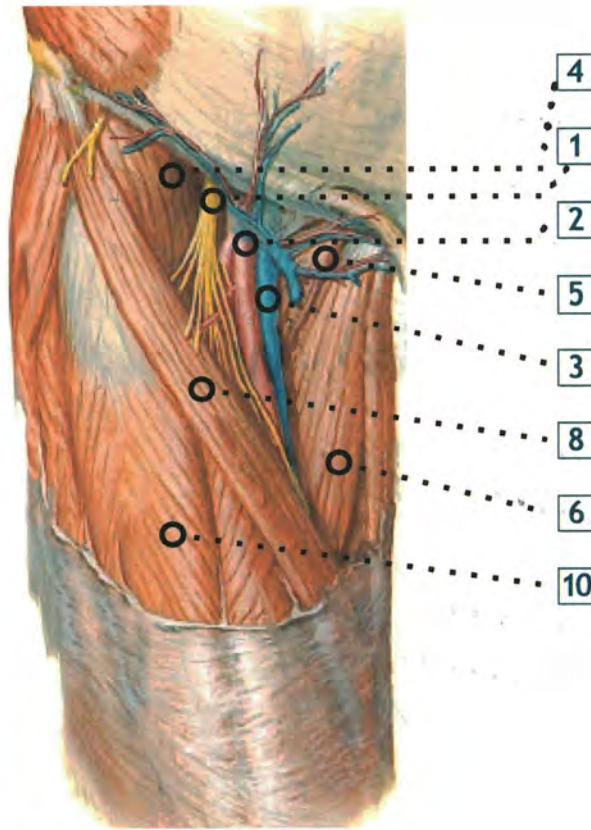


Ilustración 1. MIEMBRO INFERIOR IZQUIERDO (VISTA ANTERIOR)



1. Espina iliaca anterosuperior
2. Ligamento inguinal
3. Musculo psoas iliaco
4. Arteria femoral
5. Músculo tensor de la fascia lata
6. Músculo sartorio
7. Músculo recto femoral
8. Vena safena interna
9. Músculo recto interno
10. Músculo vasto medial
11. Músculo sartorio
12. Músculo vasto lateral
13. Rotula
14. Tendón del cuádriceps femoral
15. Pata de ganso (tendón del M grácil del M sartorio, del M semitendinoso)

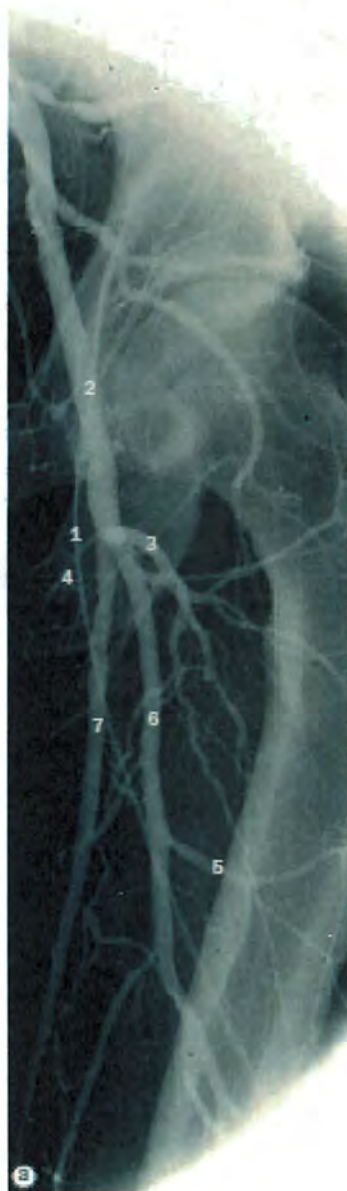Ilustración 7. ARTERIAS Y VENAS DEL MUSLO (VISTA ANTERIOR) IMAGEN TOMADA DE ATLAS DE NETTER 6A ED PG 487



1. Nervio femoral
2. Arteria femoral
3. Vena femoral
4. Musculo iliopsoas
5. Musculo pectíneo
6. Musculo aductor largo
7. Vena safena interna
8. Musculo sartorio
9. Musculo grácil
10. Musculo recto femoral

ARTERIOGRAFÍA FEMORAL

Ilustración 9. ARTERIOGRAFIA FEMORAL (IMG TOMADA DEL ATLAS DE ANATOMIA DE WEIR 4ED POR TECNICA DE IMAGENES) IMG PG 216



1. Catéter introducido en la aorta abdominal distal por vía de la arteria femoral izquierda
2. Arteria femoral común
3. Arteria circunfleja femoral lateral
4. Arteria circunfleja femoral medial
5. Arteria perforante
6. Arteria femoral profunda
7. Arteria femoral superficial



Ilustración 12. VENAS DE MIEMBRO INFERIOR
(CARA ANTERIOR DEL MUSLO)

1. Arteria femoral
2. Vena epigástrica superficial
3. Vena safena interna
4. Venas anastomóticas entre las venas safena externa e interna
5. Maléolo interno
6. Arco venoso del dorso del pie
7. Hiato safeno (fosa oval)
8. Vena circunfleja iliaca superficial

REGIÓN GLÚTEA



Ilustración 14.
REGIÓN GLÚTEA CAPA
SUPERFICIAL (PG 218)



Ilustración 15. REGIÓN
GLÚTEA FASCIA
SUPERFICIAL




Ilustración 16.
MÚSCULOS
SUPERFICIALES REGION
GLÚTEA

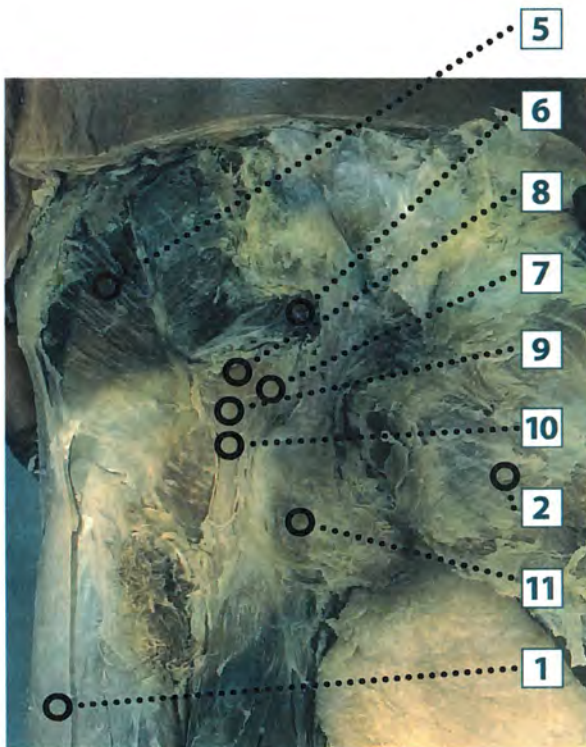


Ilustración 17. REGIÓN GLÚTEA PROFUNDA

1. Ligamento iliotibial
2. Músculo glúteo mayor
3. Porcion larga del musculo bíceps crural
4. Músculo semitendinoso
5. Músculo glúteo mediano
6. Músculo piramidal
7. Nervio ciático
8. Músculo gemelo mayor
9. Músculo obturador
10. Músculo gemelo inferior
11. Músculo cuadrado femoral



Ilustración 18. MUSCULOS DEL MUSLO VISTA POSTERIOR

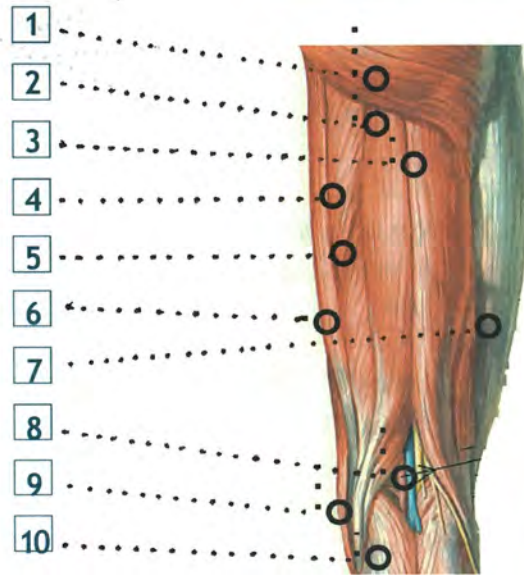


Ilustración 20. MUSCULOS DEL MUSLO VISTA POSTERIOR (IMAGEN TOMADA DEL ATLAS DE NETTER 6ED PG 482)

RESONANCIA MAGNÉTICA DE MUSLO

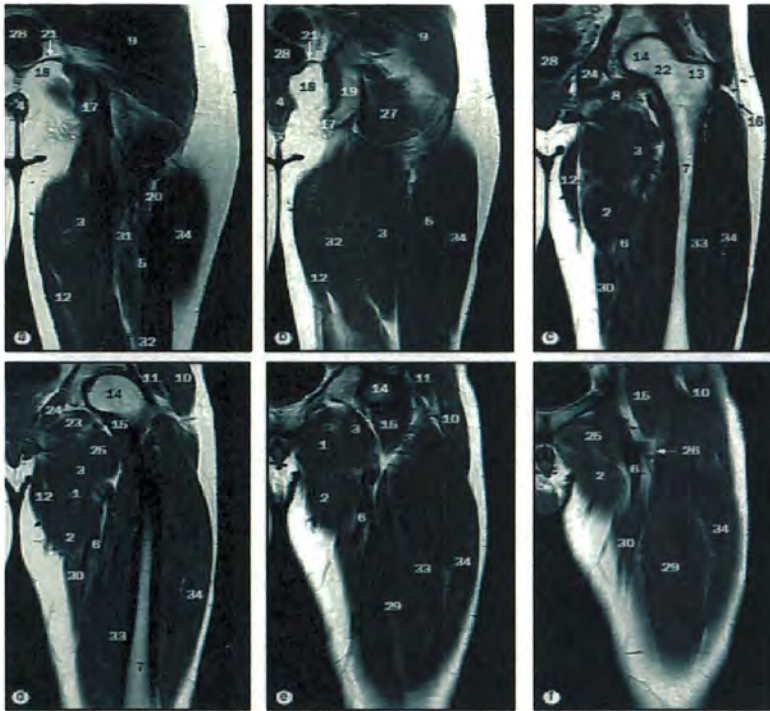


Ilustración 24. MUSLO CORTES CORONALES (IMG. TOMADA DE ATLAS DEWEIR PG 223)

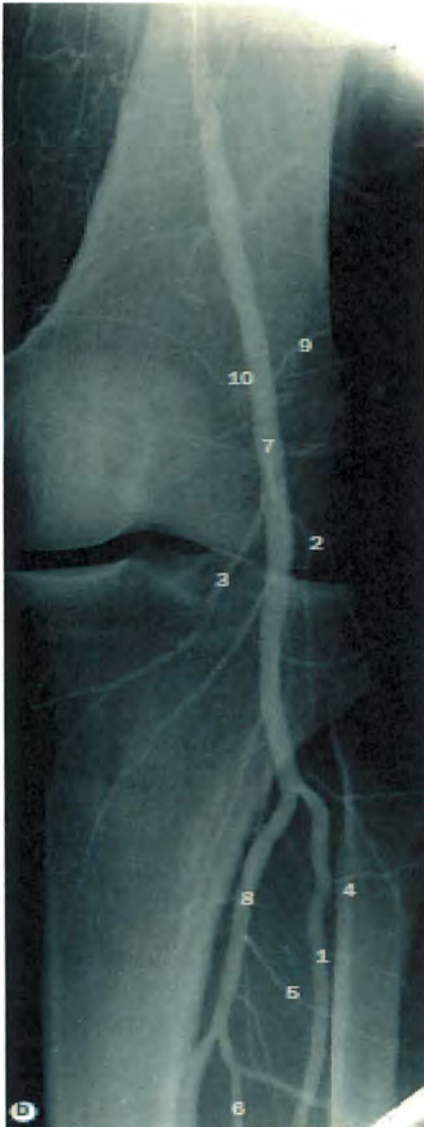
- | | |
|-------------------------------|-----------------------------------|
| 1. Músculo aductor corto | 18. Fosa isquioanal |
| 2. Músculo aductor largo | 19. Hueso isquion |
| 3. Músculo aductor mayor | 20. Tabique intermuscular lateral |
| 4. Conducto anal | 21. Músculo elevador del ano |
| 5. Músculo bíceps femoral | 22. Cuello del femur |
| 6. Arteria femoral | 23. Músculo obturador externo |
| 7. Femur | 24. Músculo obturador interno |
| 8. Músculo gastronemio | 25. Músculo pectíneo |
| 9. Músculo glúteo mayor | 26. Arteria femoral profunda |
| 10. Músculo glúteo mediano | 27. Músculo cuadrado femoral |
| 11. Músculo glúteo menor | 28. Recto |
| 12. Músculo recto interno | 29. Músculo recto femoral |
| 13. Trocánter mayor del femur | 30. Músculo sartorio |
| 14. Cabeza del femur | 31. Músculo semimembranoso |
| 15. Músculo iliopsoas | 32. Músculo semitendinoso |
| 16. Tracto iliotibial | 33. Músculo vasto interno |
| 17. Tuberosidad isquiática | 34. Músculo vasto lateral |

1. Músculo vasto medial
2. Tendón cudriceps femoral
3. Músculo sartorio(pata de ganso)
4. Músculo grácil(pata de ganso)
5. Músculo semitendinoso (pata de ganso)
6. Rotula
7. Ligamento rotuliano
8. Músculo gastronemio
9. Tracto iliotibial
10. Músculo vasto lateral
11. Músculo bíceps femoral
12. Nervio peroneo común
13. Músculo tibial anterior



Ilustración 25. INICIO DE DISECCION EN RODILLA (FASCIA SUPERFICIAL CARA ANTERIOR)

ARTERIOGRAFÍA POPLITEA



1. Arteria tibial anterior
2. Arteria inferior lateral de la rodilla
3. Arteria inferior medial de la rodilla
4. Ramos musculares de la arteria tibial anterior
5. Ramos musculares de la arteria tibial posterior
6. Arteria peronea
7. Arteria poplítea
8. Arteria tibial posterior
9. Arteria superior lateral de la rodilla
10. Arteria superior medial de la rodilla

Ilustración 30.
ARTERIOGRAFIA POPLITEA
(IMG TOMADA DE ATLAS DE
ANATOMIA DE WEIR PG 216)




Ilustración 33. NERVIO TIBIAL

1. Musculo gastronemimo
2. Nervio tibial
3. Musculo plantar
4. Musculo soleo
5. Musculo flexor largo del primer dedo
6. Musculo flexor largo de los dedos
7. Musculo tibial posterior
8. Tendón calcáneo


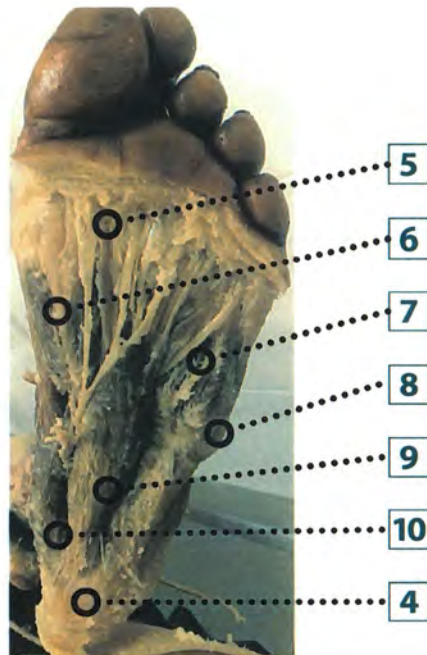
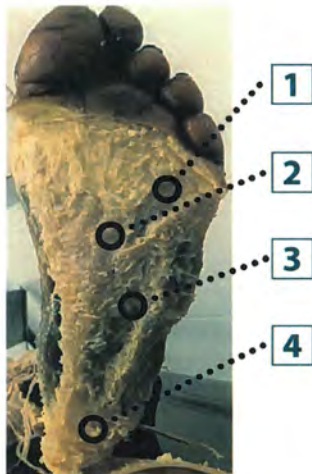
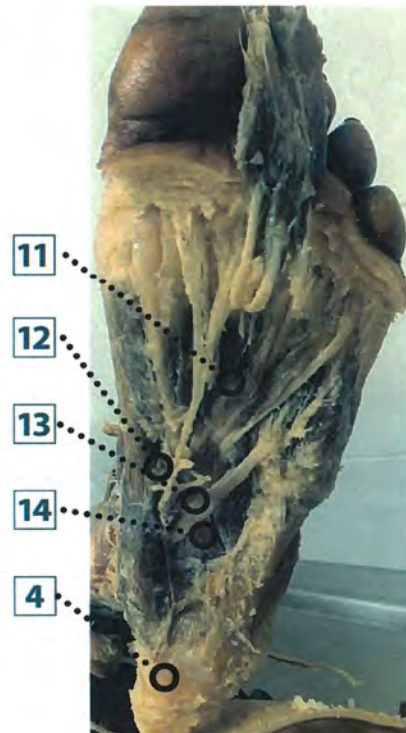


Ilustración 34. MÚSCULOS DE LA PIERNA CAPA INTERNA



1. Fascículos transversos
2. Fascículos digitales de la aponeurosis plantar
3. Aponeurosis plantar
4. Tuberosidad del calcáneo
5. Ramos digitales plantares
6. Musculo flexor corto del primer dedo
7. Musculo flexor corto del 5 dedo
8. Musculo abductor del 5 dedo
9. Musculo flexor corto de los dedos
10. Musculo abductor del primer dedo
11. Tendón del musculo flexor largo de los dedos
12. Nervio plantar medial
13. Arteria y nervio plantar lateral
14. Musculo cuadrado plantar



BIBLIOGRAFÍA

- Netter atlas de anatomía humana 6 edición, editorial ELSEVIER, 2014.
- Yokochi Atlas fotográfico de anatomía humana, 6TA edición, Editorial ELSEVIER, 2008.
- Latarjet Anatomia humana 4 edición, Editorial Panamericana, 2004.
- Weir Atlas de anatomía humana por técnicas de imagen 4 edición, Editorial ELSEVIER, 2011.